

Fokale Therapie des Prostatakarzinoms

Thermoablative Verfahren und/oder permanente (LDR)-Brachytherapie?

JÖRG S. ZIMMERMANN

Das Prostatakarzinom gilt als Tumor des Alters. Radikale Therapieoptionen wie Prostatektomie und perkutane Bestrahlung, die vor allem bei multifokalen Tumoren eingesetzt werden, haben bislang kaum dazu beigetragen, die Überlebenszeit zu verlängern. Möglicherweise helfen fokale Therapieansätze eine Übertherapie zumindest zu vermeiden.

Das Prostatakarzinom ist in den westlichen Ländern der häufigste Tumor bei Männern über 50 Jahre. Es ist der zweithäufigste zum Tode führende Tumor [1]. Als kurativer Behandlungsstandard wurden lange sog. Radikaltherapieansätze angesehen, wie die radikale Prostatektomie (RPE) und die perkutane Bestrahlung (EBRT). In den letzten Jahren hat sich die LDR-Brachytherapie als sehr effektive Methode herausgestellt, die oft auch mit weniger Nebenwirkungen behaftet ist [2, 3]. So sind RPE und EBRT mit mehr oder minder hohen Nebenwirkungsrate assoziiert, je nach Verfahren bis zu 50% erektile Dysfunktion, 10% Inkontinenz und 10% rektale Toxizität. Bei der LDR-Brachytherapie kommt es nur in 25–40% der Fälle zu einer erektilen Dysfunktion; Inkontinenz und rektale Toxizität sind bei fachgerechter Anwendung sehr selten.

Radikales Vorgehen, Active Surveillance oder fokale Therapie

Trotz der hohen Sterberate findet nach aktuellen Meinungen oft wohl eine gewisse Überbehandlung statt, da sich eine ver-

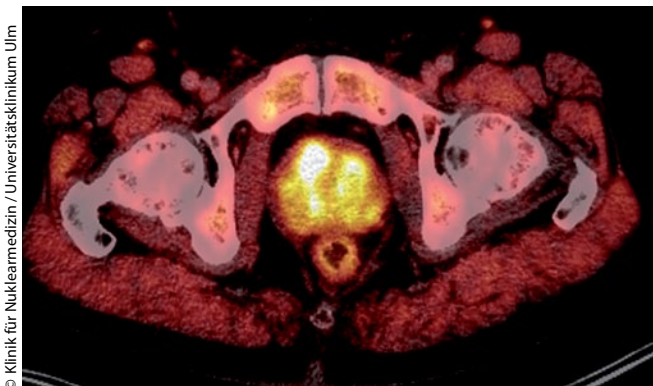
meintlich effektive Behandlung wie die RPE nicht oder nur gering auf die Überlebensraten auswirkt. So beträgt beispielsweise der Vorteil im absoluten Überleben nach RPE im Vergleich zur Aktiven Surveillance gerade einmal 1% [4]. Auch ein verbessertes Prostatakarzinom-Screening konnte bislang die Sterberate nicht reduzieren. In der europäischen PSA-Screening-Studie 2009 zeigte sich, dass 1.410 Männer gescreent werden müssen, um bei 48 Männern ein Prostatakarzinom zu diagnostizieren und einen Prostatakarzinom-bedingten Todesfall zu vermeiden [5].

Zusammen mit dem PSA-Screening hat die Entwicklung neuer Biopsieprotokolle zu einer Verbesserung der Entdeckung und Lokalisation von Tumorherden geführt. Auch bildgebende Verfahren wie z.B. MRT und PET/CT können zur vertiefenden Diagnostik eingesetzt werden. Viele der früh entdeckten Tumorherde werden unglücklicherweise bei jungen und ansonsten gesunden Männern gefunden.

Für einen Teil dieser frühentdeckten Karzinome mag die Aktive Surveillance eine angemessene Form des Krankheitsmanagements sein. Eine Langzeit-Analyse an 450 hierfür selektierten Männern zeigt, dass das 10-Jahres-Gesamtüberleben bei 78,6% und das krankheitsspezifische 10-Jahres-Überleben bei 97,2% liegen kann [6]. Andererseits zeigt ein randomisierter Vergleich zwischen RPE und Aktiver Surveillance mit einem medianen Follow-up von 12,8 Jahren einen Vorteil im spezifischen Überleben nach 15 Jahren von 6,1% zugunsten der operierten Patienten [1]. Hier stellt sich die Frage, ob durch eine Behandlung wenigstens der Indexläsion (= Haupttumor) nicht eine bessere Tumorkontrolle bei den aktiv überwachten Männern möglich gewesen wäre.

Das Konzept der fokalen Therapie

Das Konzept einer fokalen Behandlung nur einer Index-Läsion wird in der Literatur widersprüchlich diskutiert, da bekannt ist, dass Prostatakrebs bei 50–87% der Patienten multifokal auftritt [7, 8, 9]. Andererseits erwies sich in einer Analyse aus Stanford auch bei multifokaler Lokalisation des Prostatakarzi-



Das C-11-Cholin-PET/CT zeigt ein multifokales Prostatakarzinom. Bei Biopsie nach Histoscanning war eine von fünf Proben rechts mit Gleason 3+3=6 positiv. Aktueller PSA 10 ng/ml, frühere Biopsien negativ

Tabelle 1

Beispiel derzeit rekrutierender Protokolle zur fokalen Therapie des Prostatakarzinoms [modifiziert nach 8]

Untersucher	Studienphase	Behandlung	No. Pats	Gleason	Einschlussstests	Primärziel	Sekundärziel	Follow-Up (Monate)
Guazzoni (Italien)	I	Kryotherapie (Hemi-ablation)	100	≤6	TPM (≥12 Proben)	Sicherheit, Durchführbarkeit, Tolerierung Onkologischer Outcome	Veränderungen der Lebensqualität	60
Egger (USA)	I	MRI-gesteuerte laserbasierte Thermotherapie (Visualase, ultrafokal)	20	≤7	TRUS+MRI	Unerwünschte Reaktionen	-	6
Trachtenberg (Kanada)	I	MRI-gesteuerte interstitielle Lasertherapie	15	Alle	TRUS + MRI	Onkologischer Outcome	-	4
Zelevsky (USA)	II	Brachytherapie (Hemi-gland)	80	≤6	TRUS	Unerwünschte Reaktionen	Onkologischer Outcome QOL Korrelation postop MRI mit Histologie	24
Emberton (UK)	II	HIFU	140	≤7	TPM + MRI		Funktioneller Outcome QOL Ökonomie	38
Cosset (Frankreich)	I	Ultrafokale Brachytherapie	10	4 und 5	Biopsie und MRI	Unerwünschte Reaktionen	-	-
Scherz et al. (Multicenter)	III	Ultra- und hemifokale PDT	400	6	Biopsie	Onkologisches Ansprechen	-	24

nom nur das Volumen der Indexläsion als prognostisch bedeutsam [8]. Ein Schwellenvolumen von 0,5 ccm gilt als relevant, hierbei ist in etwa 10 % mit einer extraprostatatischen Tumoraus-saat zu rechnen. Obwohl der Grundgedanke einer fokalen Behandlung einfach ist, ist die Umsetzung von vielen Schwierigkeiten begleitet:

- Patientenauswahl: welche onkologischen Parameter sind geeignet?
- Präzise Lokalisation und Visualisierung der Index-Läsion
- Akkurate technische Umsetzung der visualisierten therapeutischen Ziele
- Onkologische Verlaufskontrolle
- Überwachungsmöglichkeiten

Noch ist jegliche fokale Therapie eines Prostatakarzinoms rechtlich gleichbedeutend mit einer individuellen Therapieentscheidung, die im besonders informierten Konsens mit dem Patienten erfolgen sollte. Verschiedene Studien sind initiiert, um die offenen Fragen und die onkologische Effektivität besser eruieren zu können (Tab. 1).

Fokale Kryotherapie

Die Kryotherapie führt zu einer Gewebszerstörung durch Erfrierung, also zum akuten thermischen Zelltod. Bei der Kryotherapie der Prostata werden unter transrektalem Ultraschall (TRUS) Nadeln in der Index-Läsion positioniert, die auf ca. minus 40°C abgekühlt werden. Das Prinzip basiert auf dem Joule-Thompson-Effekt, bei welchem verschiedene Gase durch unterschiedliche Drücke erwärmt oder unterkühlt werden können. Mittels Temperatursonden können die Temperaturverteilungen überprüft werden. Die Harnröhre sowie der Enddarm können mit geeigneten Sonden gewärmt werden, um so kältebedingte Nebenwirkungen zu reduzieren. Die Prozedur kann im TRUS kontrolliert werden, die Eiszone erscheint echofrei. Die Visualisierung der Randbereiche ist problematisch, Apex

und Basis sind häufig, bedingt durch davor liegende Eis-zonen, nicht einsehbar. Hierdurch ist die Präzision der Methode am Rand eingeschränkt. Die Kryotherapietechnik ist vergleichsweise unhandlich und kann aufgrund der hohen verwendeten Gasdrücke bei nicht fachgerechter Handhabung zu Unfällen bei Patient und Personal führen.

Fokale HiFU-Therapie

Bei der HIFU (High Intensive Focused Ultrasound)-Behandlung werden Ultraschallwellen durch einen sphärischen Transducer in Bezug auf einen Fokuspunkt erzeugt. Die Ultraschallwellen transportieren zielgerichtete Energie, welche zur Erwärmung der Zielstrukturen auf etwa 85°C führt. Hierdurch kommt es zur Hitzenekrose und zur sog. Kavitation, beides akutzelltödliche Mechanismen. Die Temperaturübergänge sind fließend.

Der Prozess einer HIFU kann im TRUS nicht in Echtzeit kontrolliert werden. Wie bei der Kryotherapie gilt, dass Tumoren an der Apex, an der Basis und nahe an der Harnröhre nicht sicher behandelbar sind, da die Nähe zu sensiblen Risikostrukturen zu groß ist. Da die Reichweite der Ultraschallwellen auf etwa 25 mm begrenzt ist, können größere Prostatae nur nach einer vorangegangenen transurethralen Prostata-Resektion (TURP) behandelt werden.

Fokale Photodynamische Therapie (PDT)

Die photodynamische Therapie basiert auf einer Interaktion zwischen Licht und einem photosensitiven Agens, welches entweder oral oder intravenös appliziert werden kann, und dem im Gewebe vorhandenen Sauerstoff. Die Absorption luminiszierender Photonen führt zu einer Kettenreaktion reaktiver Sauerstoffverbindungen, was zu einer konsekutiven Thrombose mit Gefäßverschluss führt, was wiederum die Sauerstoff- und Nährstoffversorgung im behandelten Gebiet zum Erliegen bringt.

Tabelle 2

Anforderungen an Patienten zur fokalen Brachytherapie gem. der Internationalen Konsensuskonferenz [10] – alle Kriterien sollen erfüllt sein

Lebenserwartung > 10 Jahre
PSA ≤ 15 ng/ml
Multiparameter-MRT vor Biopsie
Bilaterale templategeführte Sättigungsbiopsie mit 5-mm-Raster
Unilaterale Erkrankung, Größe der Index-Läsion < 0,5 ml
Gleason-Score der Indexläsion 6–7(3+4)
Tumorstadium ≤ cT2b
Prostatagröße < 60 ml

Unter TRUS-Kontrolle werden transperineal Lichtleiter im Prostatagewebe plaziert, die das Laserlicht zum Wirkort transportieren. Der optimale Effekt ist vom Erreichen dreier Faktoren abhängig:

- Dosis des Photosensitizers
- Lichtenergie
- Anzahl und Position der Laserfasern müssen eine gewisse Beleuchtungsdichte im Vergleich zum Zielvolumen erreichen (Leuchtdichte-Index > 1)

In der Literatur ist die grundsätzliche Wirkung der PDT gegen maligne Tumoren etabliert. Eine standardisierte technische Behandlungsplanung, wie sie bei Verwendung ionisierender Strahlen seit Jahrzehnten Standard ist, existiert bisher nicht. Die Wirkung auf hypoxische Gewebsareale ist bisher nicht bekannt und sollte aufgrund des Wirkungsmechanismus, welcher Sauerstoff erfordert, in den nächsten Jahren eine besondere Aufmerksamkeit erhalten.

Fokale Laserablation (FLA)

Die Ursprünge der fokalen Laserablation reichen bis in die 1970er Jahre zurück. Typischerweise wird ein NdYAG-Laser mit einer Wellenlänge von 1.064nm oder Diodenlaser mit 830nm Wellenlänge benutzt. Zunehmend werden auch Diodenlaser mit 980nm Wellenlänge eingesetzt.

Die Energie wird mittels transperineal positionierter Laserfasern in die Prostata eingebracht. Die erreichten thermalen Effekte gehen von den Laserfasern aus und führen zu einem Temperaturanstieg in der Umgebung. Dieser kann mittels fluoro-optischer Thermometrie, z.B. an der Prostataapex oder am Rektum oder mittels MR-Thermometrie überwacht werden.

Die Methode ist zur Behandlung des Prostatakrebses noch unerprobt und zudem sowohl in der Anschaffung der Laser wie auch der Verbrauchsmaterialien vergleichsweise kostenintensiv.

Fokale Strahlentherapie und fokale Brachytherapie

Verschiedene Techniken unter Verwendung ionisierender Strahlung sind bei der Behandlung des Prostatakarzinoms seit langem bekannt und werden auch regelmäßig eingesetzt. Als i. d. R. wirksamste aller Bestrahlungsmethoden hat sich zuletzt in einer Metaanalyse an über 800 Studien [2] die LDR-Brachytherapie (Seedimplantation) gezeigt. Daten zur fokalen Therapie mit perkutanen Bestrahlungstechniken wie IMRT incl. Cyberknife liegen bislang nicht vor.

Die LDR-Brachytherapie erfasst in der herkömmlichen Technik sowohl die gesamte Prostata wie auch die periprostatischen Gewebsregionen. Die intra- und unmittelbar periprostatisch erreichte Strahlendosis ist um 300–400% höher als bei einer perkutanen Bestrahlung. Zahlreiche Studien belegen einen Zusammenhang zwischen erreichter medianer Strahlendosis (D90) in der Prostata und dem Auftreten lokaler Rezidive bzw. einem Tumorprogress.

Bei ungenügenden Dosisauslastungen kommt es im zu gering bestrahlten Gebiet zum Wiederauftreten eines Tumors. Die Grundüberlegungen dieser Konstellation sind gut übertragbar auf die Abläufe nach einer primär fokalen Therapie und zeigen die Problematik einer fokalen Behandlung multifokal auftretender Tumoren wie des Prostatakrebses gut auf.

Verschiedene internationale Phase-I-Studien werden in den nächsten Jahren zeigen, ob die fokale Brachytherapie eine Alternative zu den bisherigen Standardbehandlungen darstellt. In jedem Fall deutet die gesamte LDR-Brachytherapieliteratur auf eine äusserst gute Verträglichkeit subtotaler Brachytherapieprozeduren hin, was eines der Hauptziele aller aktuellen Diskussionen um die fokale Therapie ist.

Ein internationaler Expertenkonsens zwischen Urologen, Radioonkologen, Pathologen und Radiophysikern hat in 2/2012 zu einem Konsensuspapier [10] geführt, welches Empfehlungen zur Patientenselektion (Tab. 2) und Therapiedurchführung gibt. In diesem Paper wird auch systematisch zwischen verschiedenen Formen einer fokalen Therapie unterschieden wie z.B. einer ultrafokalen Therapie, einer (hemi)fokalen Therapie und einer fokussierten Therapie im Sinne eines in eine Behandlung der gesamten Prostata integrierten Boostes (Abb. 1).

Die technische Durchführung sollte, auf das jeweilige Zielgebiet bezogen, in Anlehnung an die Empfehlungen der GEC-ESTRO [11] zur „normalen“ LDR-Brachytherapie erfolgen, die erreichten Dosisverteilungen in der selben Weise dokumentiert werden (Abb. 2)

Zusammenfassung und Ausblick:

Die Möglichkeiten der fokalen Therapie sind für den unsicheren Patienten zunächst vielversprechend, da die Active Surveillance Überwachung bzw. das Watchful Waiting für viele Patienten zu einer psychologisch manchmal schwer ertragbaren Situation zwischen der Angst vor einem Tumorprogress und der Angst vor Therapienebenwirkungen führt. Es bedarf daher der sorgfältigen Aufklärung jedes potentiell an einer fokalen Therapie interessierten Patienten, dass gerade die psychologische Belastungen von unweigerlich gehäuften Tumorrückfällen und der damit verbundenen Rezidivdiagnostik ebenfalls schwerwiegend sein können.

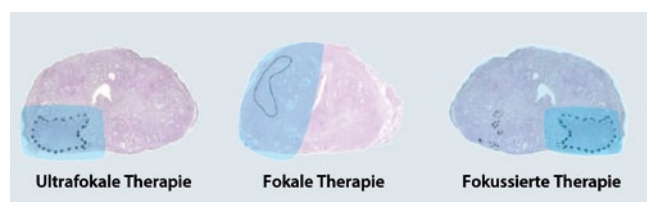

Abb. 1: Formen der fokalen Brachytherapie [nach 10]

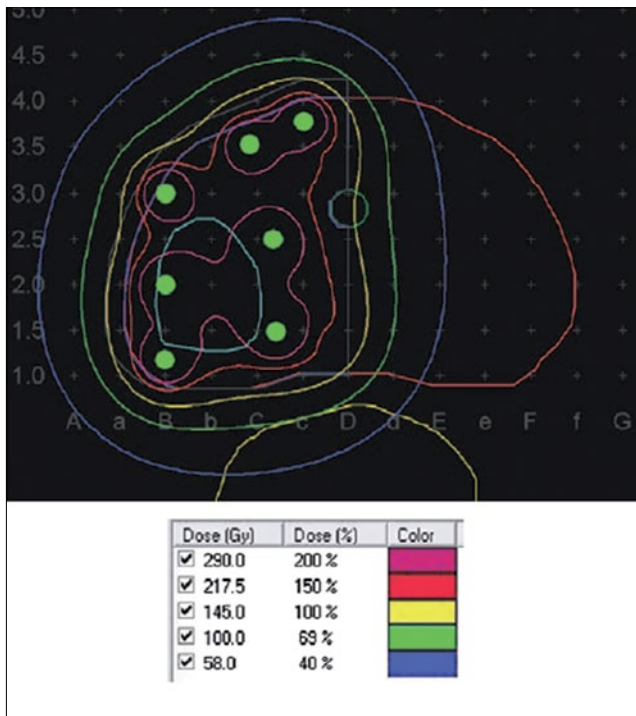


Abb. 2: Dosimetrie für eine (hemi)fokale Brachytherapie mit 145 Gy Zieldosis [nach 10]

Alle bisherigen Studien sind bisher nur an kleinen Kollektiven mit kurzer Nachbeobachtung erfolgt. Die kurzfristigen Tumorkontrollen sind vielversprechend, aber gerade beim Prostatakarzinom ist die Bedeutung eines langjährigen Follow-Up für belastbare Ergebnisse bekannt.

Viele Fragen sind derzeit noch offen. Bereits über die geeignete Primärdiagnostik besteht Uneinigkeit. Eine kombinierte rektale und transperineale Sättigungsbiopsie wäre z.B. für eine maximale Tumormarkierung wünschenswert, geht aber mit höheren Kosten und einer potentiell deutlich erhöhten Toxizität einher. Obwohl Protokolle zum Multiparameter-MRT existieren, zeigt der Abgleich von MRT-Befunden mit RPE-Befunden eine mitunter geringe Übereinstimmung [12]. So sind auch die Einschlusskriterien der verschiedenen Studien recht unterschiedlich.

Die Definition des Therapieerfolges und dessen klinische Kontrolle wird kompliziert. Die Bewertungen nach RPE (PSA < 0,1 ng/ml) bzw. nach Strahlentherapie (ASTRO- bzw. PHOENIX-Konsens) sind auf die fokale Therapie nicht übertragbar. Ein PSA-Nadir nach fokaler Therapie jeder Art ist sicher ganz anders zu bewerten als nach einer konventionellen Brachytherapie, einer externen Bestrahlung oder gar einer Radikaloperation.

Über den Einschluss von Patienten in prospektive Studien müssen die beteiligten Urologen, Radioonkologen und ggf. Radiologen ihrerseits Seriosität beweisen und die Patienten nicht nur deswegen einer fokalen Therapie zuführen wollen, weil sie sonst zu Spezialisten anderer Fachdisziplinen abwandern könnten. Technische Machbarkeit darf nicht Anlass zur Beliebigkeit sein, obwohl es natürlich wertvoll ist, wenn dem Pati-

enten nach einer fokalen Therapie alle weiteren Therapieoptionen nahezu unbeeinträchtigt offenstehen.

Völlig unberücksichtigt ist in allen bisherigen Diskussionen der ökonomische Aspekt. Wiederholte Behandlungen kosten auch wiederholtes Geld, zudem werden die Nachkontrollen mittels teurer Großgerätschaften wie MRT oder PET/CT erfolgen müssen.

Alles in allem stellt die fokale Therapie des Prostatakarzinomes ein interessantes Forschungsfeld für die Zukunft dar, auch wenn das wirkliche Potenzial dieses Ansatzes bislang nicht abschätzbar ist.

Literatur

- Bozzini G et al. Focal therapy of prostate cancer: energies and procedures. *Urol Oncol.* 2012 Jul 11. [Epub ahead of print]
- Grimm P et al. Comparative analysis of prostate-specific antigen free survival outcomes for patients with low, intermediate and high risk prostate cancer treatment by radical therapy. Results from the Prostate Cancer Results Study Group. *BJU Int.* 2012;109 Suppl 1:22-9.
- Merrick GS et al. Biochemical and functional outcomes following brachytherapy with or without supplemental therapies in men ≤ 50 years of age with clinically organ-confined prostate cancer. *Am J Clin Oncol.* 2008;31(6):539-44.
- Parker C et al. A model of the natural history of screen-detected prostate cancer, and the effect of radical treatment on overall survival. *Br J Cancer.* 2006;94(10):1361-8.
- Schröder FH et al. Screening and prostate-cancer mortality in a randomized European study. *N Engl J Med.* 2009;360(13):1320-8.
- Klotz L et al. Clinical results of long-term follow-up of a large, active surveillance cohort with localized prostate cancer. *J Clin Oncol.* 2010;28(1):126-31.
- de la Rosette J et al. Focal therapy in prostate cancer-report from a consensus panel. *J Endourol.* 2010;24(5):775-80.
- Villers A et al. Multiple cancers in the prostate. Morphologic features of clinically recognized versus incidental tumors. *Cancer.* 1992;70(9):2313-8.
- Meiers I et al. Preoperative prediction of multifocal prostate cancer and application of focal therapy: review 2007. *Urology.* 2007;70(6 Suppl):3-8.
- Langley S et al. Report of a consensus meeting on focal low dose rate brachytherapy for prostate cancer. *BJU Int.* 2012;109 Suppl 1:7-16.
- Salem C et al. Tumour and target volumes in permanent prostate brachytherapy: a supplement to the ESTRO/EAU/EORTC recommendations on prostate brachytherapy. *Radiother Oncol.* 2007;83(1):3-10.
- Villers A et al. Dynamic contrast enhanced, pelvic phased array magnetic resonance imaging of localized prostate cancer for predicting tumor volume: correlation with radical prostatectomy findings. *J Urol.* 2006;176(6 Pt 1):2432-7.

Korrespondenzadresse

Dr. med. Jörg Zimmermann
 Arzt für Strahlentherapie
 Schwerpunkt Brachytherapie
 Heegbarge 2, 22391 Hamburg
 info@brachytherapie-hamburg.de

Interessenkonflikt

Der Autor erklärt, dass er sich bei der Erstellung des Beitrages von keinen wirtschaftlichen Interessen leiten ließ und dass keine potenziellen Interessenkonflikte vorliegen.
 Der Verlag erklärt, dass die inhaltliche Qualität des Beitrags von zwei unabhängigen Gutachtern geprüft wurde. Werbung in dieser Zeitschriftenausgabe hat keinen Bezug zur CME-Fortbildung. Der Verlag garantiert, dass die CME-Fortbildung sowie die CME-Fragen frei sind von werblichen Aussagen und keinerlei Produktempfehlungen enthalten. Dies gilt insbesondere für Präparate, die zur Therapie des dargestellten Krankheitsbildes geeignet sind.

CME-Fragebogen

FIN FO1210MW

gültig bis 30.10.2012

Teilnehmen und Punkte sammeln, können Sie

- als e.Med-Abonnent an allen Kursen der e.Akademie,
- als Abonnent einer Fachzeitschrift an den Kursen der abonnierten Zeitschrift oder
- als Leser dieses Magazins – zeitlich begrenzt – unter Verwendung der FIN.

Bitte beachten Sie:

- Die Teilnahme ist nur online unter www.springermedizin.de/eAkademie möglich.
- ausführliche Erläuterungen unter www.springermedizin.de/info-eakademie



Diese CME-Fortbildungseinheit ist von der Bayerischen Landesärztekammer mit zwei bzw. drei Punkten zur zertifizierten Fortbildung anerkannt.

Thermoablative Verfahren und/oder permanente (LDR)-Brachytherapie?

Die fokale Therapie des Prostatakarzinomes ist ...

- wissenschaftlich etabliert.
- grundsätzlicher Unsinn.
- durch Phase-III-Studien abgesichert.
- noch nie durchgeführt worden
- ein experimenteller Behandlungsansatz.

Ein Prostatakarzinom ...

- wächst grundsätzlich multifokal.
- wächst nie multifokal.
- verläuft immer tödlich.
- verläuft nie tödlich.
- wächst in Abhängigkeit verschiedener Risikofaktoren mitunter multifokal.

In einer aktuellen Metaanalyse ist das effektivste Verfahren zur Behandlung der gesamten Prostata ...

- die nervschonende Radikaloperation.
- die externe Bestrahlung mit 72 Gy.
- die HIFU.
- die Protonenbestrahlung.
- die LDR-Brachytherapie (Seedimplantation), gegebenenfalls ergänzt durch externe Bestrahlung und/oder Hormontherapie.

Welche Aussage ist falsch? Bei der fokalen Therapie ...

- sind onkologische Parameter (PSA, Gleason) wichtig.
- ist die Hauptläsion präzise zu lokalisieren.
- ist eine akkurate technische Umsetzung des beabsichtigten Therapievolumens notwendig.
- ist die onkologische Verlaufskontrolle wesentlich.
- spielt die Erfahrung des Operateurs keine Rolle.

Mögliche Verfahren zur fokalen Therapie des Prostatakarzinomes umschliessen nicht ...

- die LDR-Brachytherapie.
- die HDR-Brachytherapie.
- die stereotaktische Konvergenzbestrahlung.
- die photodynamische Therapie.
- Active Surveillance.

Die photodynamische fokale Therapie (PDFT) führt zu ...

- Gewebsfibrose.
- Gewebserwärmung.
- Gewebsunterkühlung.
- Gewebsnekrose.
- keinem der genannten Prozesse.

Bei der HIFU und der Kryotherapie sind Tumoren an der Apex der Prostata ...

- risikoarm zu behandeln.
- risikofrei zu behandeln.
- schmerzfrei zu behandeln.
- grundsätzlich zu behandeln.
- nur mit einem überproportional erhöhten Risiko für Schäden am Schließmuskel und dem umliegenden Nervenplexus zu behandeln.

Zur fokalen LDR-Brachytherapie zählen ...

- ausschließlich die ultrafokale und fokussierte Therapie.
- ausschließlich die fokale und ultrafokale Therapie
- ausschließlich die fokussierte Therapie und fokale Salvagebrachytherapie
- ausschließlich die ultrafokale Therapie und fokale Salvagebrachytherapie
- alle aufgeführten Verfahren (ultrafokale, fokale und fokussierte Therapie sowie die fokale Salvagebrachytherapie).

Welche Aussage ist falsch? Mit der PDT ist eine zelltoxische Tumorvernichtung möglich bei ...

- Tumoren an der Apex.
- Tumoren an der Harnröhre.
- Tumorausläufern am Enddarm.
- Tumorausläufern in die Harnblase.
- anoxischen Tumorarealen.

Aktuelle Phase-I/II-Studien zur fokalen Therapie des Prostatakarzinomes gibt es bislang nicht zur:

- LDR-Brachytherapie.
- HDR-Brachytherapie.
- Kryotherapie.
- HIFU.
- PDT.

**Top bewertet in der e.Akademie****Onkologie****► Neuroendokrine Neoplasien des gastroentero-pankreatischen Systems**

von: S. Maasberg, T. Denecke, A. Pascher, U.-F. Pape
Zertifiziert bis: 09.07.2013
Medien Format: e.CME, e.Tutorial

► Diagnostik und Therapie primärer ZNS-Lymphome: Gute Erfolge durch neue Therapiekonzepte.

aus: Im Focus Onkologie 7-8/2012
von: Hendrik Pels
Zertifiziert bis: 16.07.2013
Medien Format: e.CME

► Nachsorge bei Hodentumoren

von: Michael Hartmann, Susanne Krege, Rainer Souchon, Maria De Santis, Silke Gillissen, Richard Cathomas
Zertifiziert bis: 10.11.2012
Medien Format: e.CME

Diese Fortbildungskurse finden Sie, indem Sie den Titel in die Suche eingeben auf

www.springermedizin.de/eAkademie

Teilnahmemöglichkeit:

Exklusiv im e.Med-Paket

Mit e.Med können Sie diese und alle übrigen Fortbildungskurse der e.Akademie von Springer Medizin nutzen.

In der e.Akademie werden neben dem Medienformat e.CME (Beitrags-PDF plus CME-Fragebogen) zahlreiche Kurse auch als e.Tutorial angeboten. Dieses Medienformat ist speziell für die Online-Fortbildung konzipiert und didaktisch optimiert. e.Tutorials stehen ausschließlich im e.Med-Paket zur Verfügung.

Weitere Informationen zum e.Med-Paket und Gratis-Testangebot unter

www.springermedizin.de/eMed

